

# 「もの忘れ」 どのように検査するの？

病院では、どのようにして  
もの忘れを検査し、診断  
するのでしょうか？




年齢とともに誰でももの忘れが  
増えますが、認知症など脳の病気が  
原因となっていることもあります。  
早期発見と治療が大切です！



# Q1

## お医者さんには、何をどのように伝えればよいのですか？



### A


気になっている症状について、詳しく伝えましょう。生活の変化や健康状態、薬や以前かかった病気も伝えてください。

もの忘れの診断では、ご本人やご家族からの情報がとても大切です。もの忘れなどの症状によって、どのような点に一番困っているのか詳しく伝えてください。症状はいつごろから出たか、きっかけは何かあったか、引っ越しや仕事など生活に変化はあったか、忘れずに伝えるためにメモをとっておくと役に立ちます。


また、病気や薬が原因となっていることもあるので、今の健康状態、のんでいる薬の名前も伝えてください。今までにかかった主な病気やケガも伝えましょう。

# Q2

## どのような検査をしていくのですか？ まず、始めは何をなのでしょう？



### しんさつ 診察



## A

問診・診察、血液検査、神経心理学的検査、画像検査を行います。まず、お医者さんの問診と診察があります。

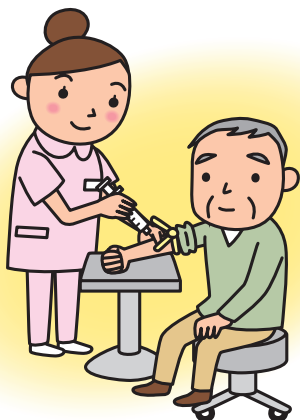
検査には、問診・診察、血液検査、神経心理学的検査、画像検査シーティー（CT・MRI、SPECT）があります。検査の順番は状況によって変わります。

まず、本当に認知症かどうか（年齢相応の普通のもの忘れなのか）、何が原因となっている可能性が高いのか、お医者さんが質問しながら調べます（問診）。

また、脳の血管に問題があると、運動まひ、手足のしびれ、言葉がうまくしゃべれないなどの症状が出ることもあるので、これらの症状がないかも調べます（診察）。

# Q3

## もの忘れを調べるのに、なぜ血液検査もするのですか？

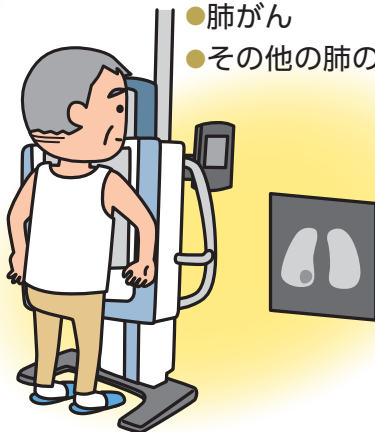


血液検査でわかること

- 甲状腺機能低下症
- 悪性貧血
- 神経梅毒
- ビタミンB1欠乏
- 腎不全
- 肝不全 など

レントゲン検査でわかること

- 肺がん
- その他の肺の病気



# A

脳と離れたところの病気や、全身の病気が、もの忘れを引き起こす原因となっていることがあるからです。

いろいろな病気が原因で、もの忘れを引き起こしていることがあります。血液検査では、<sup>こうじょうせん</sup>甲状腺機能低下症、ビタミン不足、貧血、腎臓や肝臓の病気などがなくどうかを調べます。また、アルコールや何かの薬が問題となっていることもあります。

肺の病気を調べるため、胸のレントゲン写真をとることもあります。脳<sup>ずいまくえん</sup>炎や髄膜炎<sup>ようついせんし</sup>が疑われる場合には、腰椎穿刺を行います。

# Q4

## 神経心理学的検査とは、 どのような検査ですか？

いろいろな質問に答える

書いたり、簡単な動作をする

今日は何曜日  
ですか？



火曜日…？  
日曜日？


〇〇を書いて  
ください。



え〜と…

道具を使ったテスト

〇〇を使って  
△△してください。



……

# A

質問に答えたり、図形などを書いたり、簡単なテストをします。客観的にももの忘れなどの程度を調べるための検査です。

神経心理学的検査には、<sup>エイチディーエスアール</sup>HDS-R (改定長谷川式簡易知能評価スケール)、<sup>エムエムエスイー</sup>MMSE、ウェクスラー記憶検査など、いろいろな検査方法があります。日時や場所などの質問に答えたり、記憶や計算をしたり、図形を書いたりする、簡単なテストです。動作をする検査や、道具を使う検査もあります。

この検査では、客観的にももの忘れなどがどの程度あるかを調べることができます。

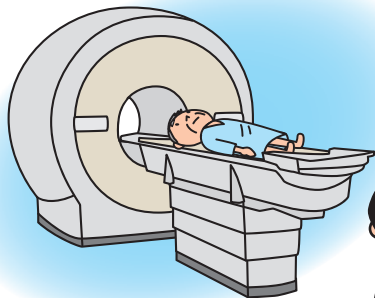# Q5

シーティー エムアールアイ


## CTやMRIで、何を調べるのですか？

エムアールアイ

### MRI検査



シーティー エムアールアイ  
CTやMRIは  
脳の断面像です。



# A

シーティー エムアールアイ

だんめんぞう

CTやMRIの検査では脳の断面像(輪切り)を撮影して、脳の形を調べます。原因となる病気やケガがあるかを見ます。

シーティー

エムアールアイ

のうしゅつけつ のうこうそく

CTはエックス線、MRIは磁気を使った画像検査です。脳出血や脳梗塞など緊急な治療が必要な病気もわかります。アルツハイマー型認知症は海馬が縮んでくるのが特徴です。

エムアールアイ

とうけいかいせきぞう

MRIをコンピュータで解析して見やすくしたものが統計解析画像です。

健康な人 MRI	アルツハイマー型認知症	
	MRI	統計解析画像

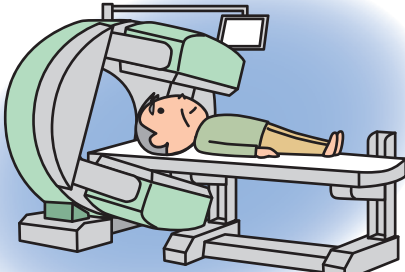
MRIで、海馬が縮んでいるのがわかります(→)。統計解析画像では、縮んだ部分が青く示されます。画像提供/ 松田 博史 先生(日本医科大学健診医療センター治験・臨床研究推進室 室長)

# Q6

## スペクト シーティー エムアールアイ SPECTは、CTやMRIと どう違うのですか？

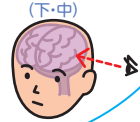
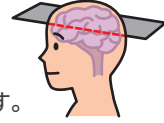
スペクト

### SPECT検査



SPECT断面(下・左)

下の画像で、  
左のSPECTは  
脳の断面像です。  
中央の統計解析  
画像は表面(左側)  
から見た左脳です。



# A

シーティー エムアールアイ

スペクト

CTやMRIは形を調べますが、SPECTは血液の流れを調べます。脳の働きが低下した場所では、血液の流れも低下するからです。

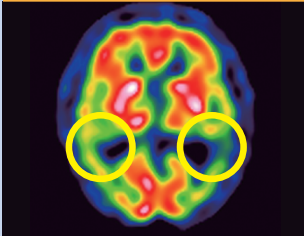
アルツハイマー型認知症で脳が縮んでくる前の早い時期から、脳の血液の流れが低下してることがあり、SPECTでわかります。

SPECTをコンピュータで解析して見やすくしたものが統計解析画像です。

### アルツハイマー型認知症

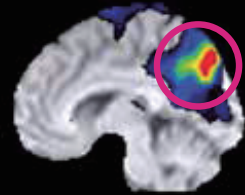
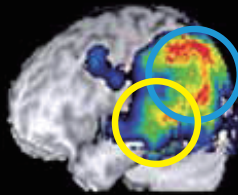
SPECT

統計解析画像



左側から見た左脳

内側から見た右脳



血液の流れが低下している部分が、SPECTでは青や緑に、統計解析画像では色のついた部分として示されます。アルツハイマー型認知症では側頭葉(○印)から頭頂葉(○印)と後部帯状回(○印)の血流低下が特徴です。画像提供/ 中野 正剛 先生(市立病院前老年内科メモリークリニック 院長)

認知症診断の画像検査については、  
ホームページ『撮<sup>と</sup>って診<sup>み</sup>る!!認知症』をご覧ください。

「大切な人に、いつまでも元気でいてほしい!」という願いをこめて…



http://<sup>ほんき</sup>genki<sup>ねっと</sup>55.net  
ゴーゴー!

認知症 スペクト

検索



医療機関名