

50歳以上  
男性なら

これだけは知っておきたい

# 前立腺がんの検査

前立腺がんが増えています!

前立腺がんが疑われたら…?

PSA検査

直腸診

超音波検査

生検

CT

MRI

骨シンチ

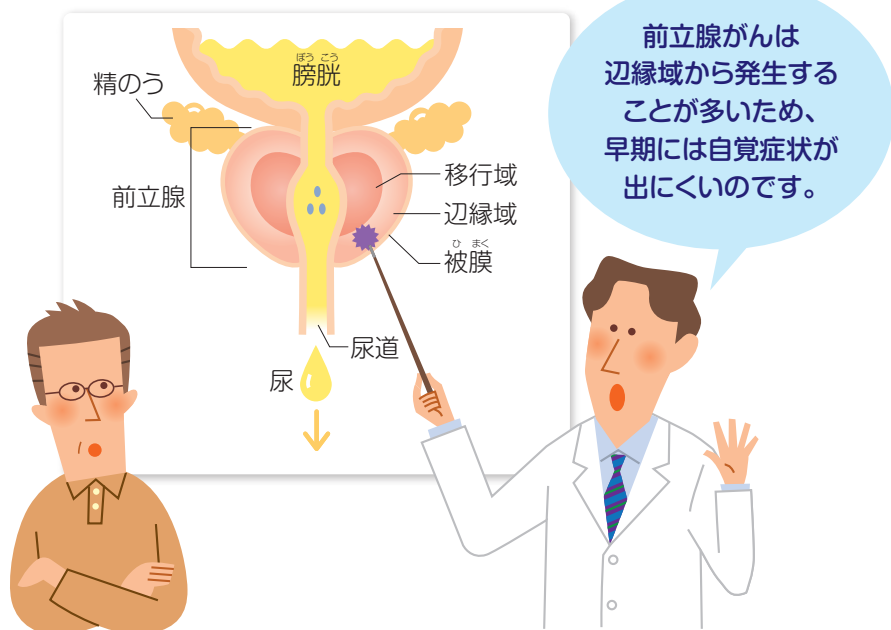


# 増えている前立腺がん

## 早期は無症状?!

前立腺がんは50歳以上の男性に多いがんで、年齢を重ねるほど増加します。近年、日本では前立腺がんの患者さんが急増しています。前立腺がんは尿道から遠い所のでることが多く(図1)、早期には自覚症状がほとんどありません。ゆっくり進行するのが特徴ですが、進行してしまうと「**排尿障害**」が現れます。また、前立腺がんは骨に転移しやすいため、「腰痛」などの症状が現れることもあります。早期発見で治る可能性が高いがんですので、「**50歳以上の男性**」「**40歳代でも家族に前立腺がんの人がいる男性**」は定期的に検査を受けましょう。

図1 前立腺がんがしやすい部位



## 前立腺がんが疑われたら…

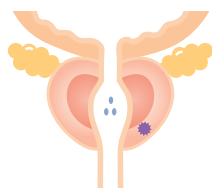
# 検査は3段階

前立腺がんの検査には、3つの段階「**見つけるための検査**」「**確かめるための検査**」「**がんの進行度を調べる検査**」があります。

「見つけるための検査」には、検診などで行われるPSA検査と、より詳しく調べる検査があります。これらの検査でがんの疑いが強い場合、前立腺の組織を採取して「確かめるための検査」を行い、がんの有無、悪性度を調べます。がん細胞が発見されたら、治療方針を決めるために「がんの進行度を調べる検査」で病期(図2)を確認します。周囲の臓器や、前立腺がんが転移しやすいリンパ節や骨を調べます。

図2 前立腺がんの病期:ABCD分類 (この他にTNM分類もあります)

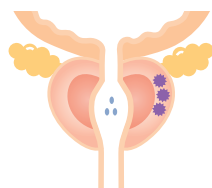
### 病期A



偶発がん

前立腺肥大症などを手術した時、偶然発見されるがん。  
症状は全くなく、検査でも発見されない。

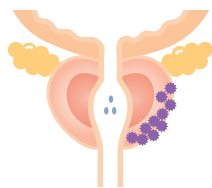
### 病期B



限局がん

前立腺内にとどまっている早期のがん。  
症状はまだほとんどないが、検査で発見できる。

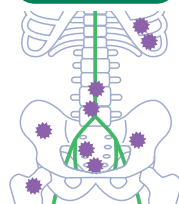
### 病期C



局所浸潤がん

前立腺の被膜や精のうなどに広がっているが、前立腺周囲にとどまっているがん。  
排尿障害が現れることがある。

### 病期D



進行がん

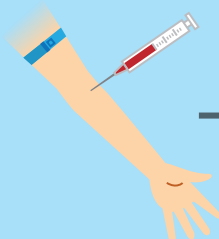
リンパ節、骨、その他の臓器に転移しているがん。  
骨に転移すると、痛みや麻痺などが生じることがある。

# 前立腺がん検査の流れ

## 見つけるための検査

検診などで

### ▶ PSA検査

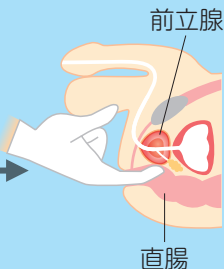


静脈から採血してPSAを調べます。PSA(前立腺特異抗原)は、前立腺がんが発生すると血液中に増加する物質です。

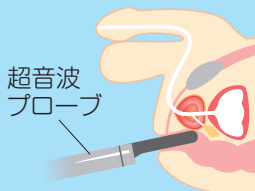
PSAは血液検査でわかり、感度が高いため、早期発見に役立ちます。しかし、PSAは前立腺肥大症、加齢などでも上昇するため、**PSAの上昇だけでは前立腺がんとは断定できません。**

詳しい検査

### ▶ 直腸診



### ▶ 超音波検査



### ▶ PSA検査など

直腸診では、指を入れて**前立腺に硬い部分がないかどうか**調べます。超音波検査では、**前立腺の形や大きさ、内部の構造**などを調べます。また、PSAは変動があるため、再度測ります。

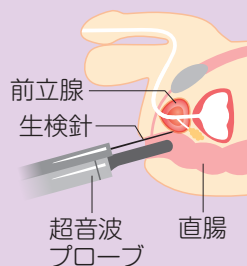
PSA  
4ng/mL  
以上

泌尿器科へ

前立腺がんの疑い

## 確かめるための検査

### ▶ 前立腺生検

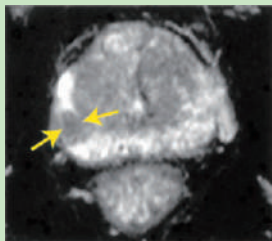


超音波による画像で確認しながら、針をさして前立腺の組織を採取します。

がんの疑いが強い場合、前立腺の組織を採取して顕微鏡で検査する**前立腺生検**を行います。この検査で**がんの有無、悪性度**がわかります。通常、検査当日は入院して行います。

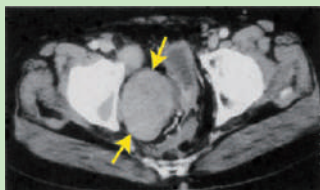
## がんの進行度を調べる検査

### ▶ MRI (T2強調画像)



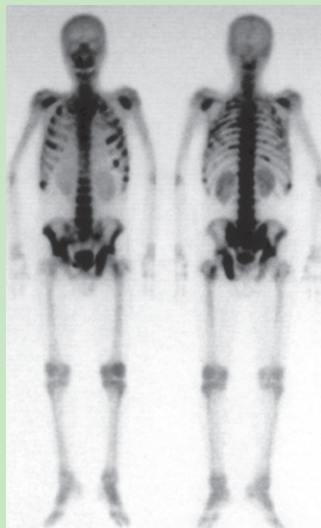
直腸前面の辺縁領域(白い部分)に黒い腫瘍部分(矢印)が見られます。

### ▶ 骨盤部CT



膀胱、直腸を圧迫する直径約5cmの大きなリンパ節転移(矢印)が見られます。

### ▶ 骨シンチグラフィ



前面像

背面像

濃い黒の部分のが骨転移部位。骨盤、背骨、肋骨などに転移が見られます。

がん細胞  
有り

前立腺がん  
と診断

治療方針  
を決める

治療方針を決めるために、がんの進行度を調べる検査を行います。前立腺がん治療の選択肢は多く、病期によって治療が異なるためです。がんが被膜に達していないか、周辺の組織(リンパ節、直腸や膀胱など)に広がっていないかどうか、CTやMRIなどで調べます。

前立腺がんは骨に転移することが多いため、PSA高値や症状で骨転移が疑われたら、骨シンチグラフィを行います。全身の骨を確認することができ、早期から骨転移を見つけることができます。異常がみられたら、単純X線、CT、MRIなどでも確認します。

医師と相談して選びましょう

# 自分に合った治療

前立腺がんの治療には**手術療法、放射線療法、薬物療法、待機療法**があります(図3)。治療法を選択する時には、**がんの進行度や悪性度、年齢のほか、治療で起こりうる合併症も考慮する**必要があります。骨転移が見つかった場合は、進行を抑制するための治療や症状を改善するための治療も行います。医師と相談しながら、治療をどのように進めていくか納得して決めていくことが大切です。

## 図3 主な前立腺がんの治療

### 手術療法

がんが前立腺内にとどまっている場合、前立腺全摘除術を行います。手術法には開腹手術のほかに腹腔鏡下手術や小切開手術があります。また近年ではロボット支援腹腔鏡下手術も行われています。

### 放射線療法

体外から放射線を当てる「外照射」と、放射線源を前立腺内に埋め込んで体内から放射線を当てる「組織内照射(小線源療法)」があります。

### 薬物療法

前立腺がんの薬物療法には、内分泌療法と化学療法があります。さらに前立腺がんは骨に転移しやすいため、骨転移を認める場合には骨でのがん細胞の動きを抑える薬も使用します。

### 待機療法

前立腺がんの進行は遅いので、患者さんが高齢でがんが小さく悪性度が低い場合は、特に治療をせず経過観察することがあります。



経過をみるために大切です

## 定期的な検査

手術や治療を行っても目に見えない小さながんが残り、再び増殖を始めたり他の臓器に転移することがあります。薬物療法中や待機療法中も、がんの状態をみるために定期的な検査が必要です。PSA検査や骨シンチグラフィなどの画像診断を定期的に行うことが推奨されます。その他、痛みなど気になる症状が現れたら、早めに医師に相談してください。前立腺がんはゆっくり進行するため、術後何年もたって再発することもありますので、医師の指示に従って定期的な検査を続けてください。

骨転移の痛みは、  
筋肉痛とどう違うのですか？  
症状は腰痛だけですか？



筋肉痛は一時的な  
ものですが、骨転移の痛みは  
持続するのが特徴です。  
骨転移が多いのは骨盤や背骨  
などですが、他にもあります。  
背骨に生じると麻痺が  
起こることがあるので、  
早めに相談してくださいね。



50歳以上  
男性なら

これだけは知っておきたい

# 前立腺がんの検査

医療機関名



PDRファーマ株式会社

2022年3月改訂  
72203200IS  
MDP-4-020